

FICHE INTERPRETATION MAMMOGRAPHIE DE DEPISTAGE

Campagne de dépistage du cancer du sein en Région Corse

v.1/2016

I - IDENTIFICATION (à compléter manuellement ou étiquette informatique)

Date de la mammographie : / / 20 Âge : ans

Nom d'épouse :

Prénom :

Nom de naissance :

Née le : / /

Adresse :

CP : Ville :

Téléphone : Portable :

E-mail :@.....

Médecins traitants : **Généraliste**

Nom-Prénoms : Dr Dr

Mammographie réalisée à :

- | | |
|---|---|
| <input type="checkbox"/> AJACCIO BD PAOLI | <input type="checkbox"/> P°V° ALBIZZIAS |
| <input type="checkbox"/> AJACCIO MADONUCCIA | <input type="checkbox"/> P°V° OSPEDALE |
| <input type="checkbox"/> AJACCIO MEZZAVIA | <input type="checkbox"/> BORGO |
| <input type="checkbox"/> BALAGNE | <input type="checkbox"/> CORTE |
| <input type="checkbox"/> BASTIA CENTRE | <input type="checkbox"/> GHISONACCIA |
| <input type="checkbox"/> BASTIA HOPITAL | <input type="checkbox"/> BIS |
| <input type="checkbox"/> BASTIA LUPINO | <input type="checkbox"/> PROPRIANO |

Nom et signature du radiologue :

Docteur :

(ou tampon du radiologue)

Gynécologue

II - ANTECEDENTS (A compléter par le radiologue et/ou les manip - Jamais par la femme invitée)

Mammographie précédente : Oui Date : Ne sait pas NON

D.D.R : / ou âge ménopause : ans Nombre d'enfant(s) : de grossesse(s) : d'allaitement(s) :

T.H.S. : en cours depuis ans Traitement : NON

interrompu depuis ans après une durée de traitement de ans

Antécédents personnels de pathologie mammaire bénigne : NON

Mastose Abcès Autre :

Chirurgie de tumeur bénigne Droit Date : Gauche Date :

Chirurgie esthétique Droit Date : Gauche Date :

Atcd PERSONNELS de cancer du sein : Droit Date : Gauche Date : NON

Traitements : Chirurgie Chimio/biothérapie Radiothérapie Hormonothérapie

et/ou des ovaires : Date : NON

Atcd FAMILIAUX de cancer du sein et/ou des ovaires NON

-1° degré : Mère sœur(s) fille(s) - 2° degré : Grand-mère(s) Tante(s)

Age de survenue : ans ans ans (inutile de préciser l'âge de survenue pour les atcd de 2° degré)

III - EXAMEN CLINIQUE (Obligatoire - Effectué par le radiologue - Plusieurs items possibles, de chaque coté)

DROIT

Normal ou bénin

Nævus N

Cicatrice C

Anormal

Mammectomie M

Ulcération U

Rétraction du mamelon R

Rétraction cutanée P

Inflammation I

Eczéma mamelon L

Ecoulement anormal E

Tuméfaction T

Adénopathie A

Difficulté technique (*)

Refus de la patiente

GAUCHE

Normal ou bénin

Nævus N

Cicatrice C

Anormal

Mammectomie M

Ulcération U

Rétraction du mamelon R

Rétraction cutanée P

Inflammation I

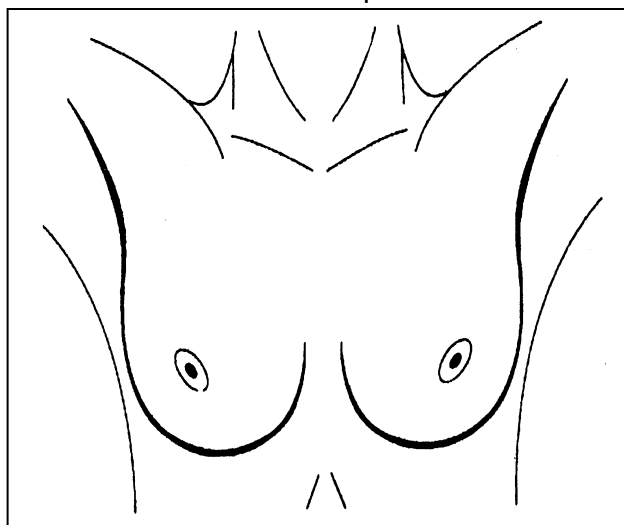
Eczéma mamelon L

Ecoulement anormal E

Tuméfaction T

Adénopathie A

Difficulté technique (*)



Situer l'anomalie sur le schéma en utilisant les lettres-code

Signaler une asymétrie mammaire : **D** **G** (en utilisant les signes < ou > entre D et G)

(*) préciser la difficulté technique (en clair) :

IV - INTERPRETATION EN PREMIERE LECTURE (avant tout autre bilan)

Densité mammaire : (du moins dense au plus dense) Type a Type b Type c Type d

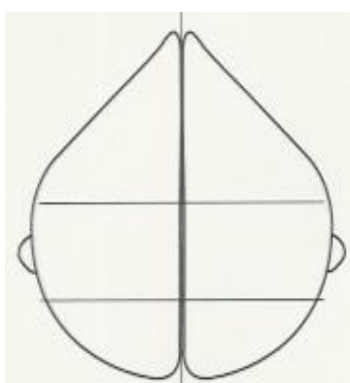
Comparaison avec des clichés antérieurs : OUI NON

Date : / / Comparaison sur console Uniquement avec le C.R

Clichés complémentaires (hors agrandissement) : Profil D Profil G Comprimé/localisé
 Cléopâtre EKLUND Tomosynthèse

L'agrandissement fait partie du bilan immédiat

Codez « ACR0 » et compléter le « bilan immédiat » (sur la page suivante)

D	Clichés en oblique axillaire	G
<input type="checkbox"/>		<input type="checkbox"/>
<input type="checkbox"/>	NORMAL = ACR 1	<input type="checkbox"/>
<input type="checkbox"/>	BENIN = ACR 2	<input type="checkbox"/>
<input type="checkbox"/>	ANORMAL = ACR (0,3,4,5)*	<input type="checkbox"/>
(* classement provisoire avant bilan)		
Dessiner ou localiser la ou les anomalies sur les schémas - Plusieurs items sont possibles - Ne pas saisir les anomalies bénignes ACR2		
<input type="checkbox"/>	<input type="checkbox"/> Opacité à contour spiculé	<input type="checkbox"/>
<input type="checkbox"/>	<input type="checkbox"/> Opacité à contour non spiculé	<input type="checkbox"/>
<input type="checkbox"/>	<input type="checkbox"/> Micro-calcifications	<input type="checkbox"/>
<input type="checkbox"/>	<input type="checkbox"/> +Microcalcifications	<input type="checkbox"/>
<input type="checkbox"/>	<input type="checkbox"/> Anomalie architecturale	<input type="checkbox"/>
<input type="checkbox"/>	<input type="checkbox"/> Densité focale asymétrique	<input type="checkbox"/>
<input type="checkbox"/>	<input type="checkbox"/> Autre	<input type="checkbox"/>
Vous ne pouvez pas classer en ACR 3, 4 ou 5 si vous n'avez pas fait de clichés complémentaires ++++		

SI VOUS CLASSEZ LE DOSSIER EN ACR 1 OU ACR 2, MERCI DE PREVENIR LA FEMME QUE VOTRE COMPTE RENDU EST PROVISoire, EN ATTENDANT LES RESULTATS DE LA DEUXIEME LECTURE

Si comparaison avec une mammographie antérieure, l'anomalie est : A Droite A Gauche

Apparue :

Plus suspecte :

Identique ou moins suspecte :

Date : / /

ECHOGRAPHIE en cas de mammographie ACR 1 ou ACR 2 : Oui NON

Cet examen ne modifie pas la classification ACR et ne fait pas partie du bilan de diagnostic

La mammographie doit passer en deuxième lecture, quelque soit le résultat de l'écho.

Anomalie suspecte : OUI (description et conduite à tenir ci-dessous) NON

Description de l'anomalie :

CONDUITE A TENIR APRES UNE ECHOGRAPHIE SUSPECTE (avec mammo normale, ACR1 ou 2) :

Surveillance écho : dans : A Droite A Gauche Mois

Prélèvement : Cytoponction Microbiopsie Macrobiopsie

Avis spécialisé :

Chirurgie :

Autre (en clair) :

V- BILAN DE DIAGNOSTIC IMMEDIAT (effectué tout de suite après la mammographie)

Bilan réalisé immédiatement après la mammographie en cas d'ACR 0,3, 4 ou 5 ou en cas d'anomalie clinique. Utiliser la fiche appropriée si le bilan est effectué en différé.

Refus : En cas de refus, ne pas remplir, le classement reste provisoire.
Dans ce cas, il faut donner à la femme les clichés et le compte-rendu provisoire et envoyer sa fiche à l'ARCODECA.

Motif : Clinique Radiologique Discordance radio-clinique

Examen(s) réalisé(s) : Agrandissement Echographie Cytoponction (si immédiate)

CLASSIFICATION DEFINITIVE DE L'IMAGE EXPLORÉE		
D		G
<input type="checkbox"/>	Clichés en oblique axillaire	Clichés de face
<input type="checkbox"/>		
<input type="checkbox"/>	NORMAL = ACR 1	<input type="checkbox"/>
<input type="checkbox"/>	BENIN = ACR 2	<input type="checkbox"/>
<input type="checkbox"/>	ACR 3	<input type="checkbox"/>
<input type="checkbox"/>	ACR 4 (préciser A, B ou C)	<input type="checkbox"/>
<input type="checkbox"/>	ACR 5	<input type="checkbox"/>
Dessiner ou localiser la ou les anomalies sur les schémas – Plusieurs items sont possibles – Ne pas saisir les anomalies bénignes ACR2		
<input type="checkbox"/>	<input type="checkbox"/>	<input type="checkbox"/>
Opacité à contour spiculé	Opacité à contour non spiculé	Micro-calcifications
<input type="checkbox"/>	<input type="checkbox"/>	<input type="checkbox"/>
Opacité +Microcalcifications	Anomalie architecturale	Densité focale asymétrique
<input type="checkbox"/>	<input type="checkbox"/>	<input type="checkbox"/>
	Autre	

Dans nouvelle classification BI-RADS : il n'existe que deux catégories de micro-calcifications : les calcifications typiquement bénignes (annulaires, rondes et punctiformes) et les calcifications suspectes (amorphes, grossières et hétérogènes, fines polymorphes et fines linéaires ou branchées. Leur disposition (groupement) peut être de type : diffus, régional, groupé, linéaire et segmentaire.

CONDUITE A TENIR APRES LE BILAN IMMEDIAT :

Surveillance mammo : A Droite A Gauche
Contrôle dans mois
 Retour au dépistage (contrôle dans 24 mois)

Autres :
Prélèvement : Cytoponction Microbiopsie Macrobiopsie
Avis spécialisé :
Chirurgie :
Autre :

Précisez :

Rythme recommande de surveillance d'un ACR3 en mammographie :

- contrôle à 6 mois du sein porteur de l'anomalie
- contrôle à 1 an des deux seins
- puis contrôle à deux ans
- Si l'anomalie est stable, un reclassement en ACR2 est requis avec un retour au dépistage

Pour l'organisation et l'évaluation de cette campagne, les informations concernant les résultats seront informatisées dans le plus strict respect du secret médical.
Conformément aux dispositions de la loi « Informatique et libertés », vous pourrez avoir accès aux informations vous concernant auprès du médecin coordonnateur de la structure de gestion.

VI – INTERPRETATION DE LA MAMMOGRAPHIE EN DEUXIEME LECTURE

Date de la 2° lecture : / /20..... Identification (code) du 2° lecteur :

Clichés techniquement incorrects :

(Plusieurs items peuvent être renseignés)	Positionnement : <input type="checkbox"/>	A Droite <input type="checkbox"/>	A Gauche <input type="checkbox"/>
	Qualité de l'image : <input type="checkbox"/>	<input type="checkbox"/>	<input type="checkbox"/>
	Artefacts : <input type="checkbox"/>	<input type="checkbox"/>	<input type="checkbox"/>

Signature du 2°lecteur :

Autres (en clair) :

Donnez des renseignements suffisamment précis pour que le radiologue puisse corriger le(s) problème(s) technique(s)

Densité mammaire : Type a Type b Type c Type d

RESULTAT DE LA DEUXIEME LECTURE		
D		G
<input type="checkbox"/>	Clichés en oblique axillaire	Clichés de face
<input type="checkbox"/>		
<input type="checkbox"/>	ACR 0	<input type="checkbox"/>
	Bilan à réaliser ou à compléter.	
<input type="checkbox"/>	ACR 1 = Normal	<input type="checkbox"/>
<input type="checkbox"/>	ACR 2 = Bénin	<input type="checkbox"/>
<input type="checkbox"/>	ACR 3 (*)	<input type="checkbox"/>
<input type="checkbox"/>	ACR 4 (*)	<input type="checkbox"/>
<input type="checkbox"/>	ACR 5	<input type="checkbox"/>
Dessiner ou localiser la ou les anomalies sur les schémas – Plusieurs items sont possibles - Ne pas saisir les anomalies bénignes ACR2		
<input type="checkbox"/>	<input type="checkbox"/>	<input type="checkbox"/>
Opacité à contour spiculé	Opacité à contour non spiculé	Micro-calcifications
<input type="checkbox"/>	<input type="checkbox"/>	<input type="checkbox"/>
Opacité + Microcalcifications	Anomalie architecturale	Densité focale asymétrique
<input type="checkbox"/>	<input type="checkbox"/>	<input type="checkbox"/>
	Autre	

Remarques importantes :

(*) **ACR 3 ou 4 = si le bilan de diagnostic n'a pas été fait en première lecture, il est impossible de classer en ACR 3 ou 4 sans bilan.**
Dans ce cas, classer **ACR 0** et demander les examens complémentaires nécessaires. Le classement définitif et la conduite à tenir ne seront précisés que dans le cas où le bilan pratiqué par le premier lecteur est suffisant ou dans le cas d'images ACR 5 évidentes.

Si comparaison avec une mammographie antérieure, l'anomalie est : A Droite : A Gauche :

Date des clichés : / / Apparue : Plus suspecte : Identique ou moins suspecte :

Examen(s) recommandé(s) pour le bilan de diagnostic :

Cliché(s) supplémentaire(s) Précisez :
Agrandissement (en clair)
Echographie
Autre (en clair) :

Si ACR 0 en L2, un courrier sera d'abord adressé au 1^{er} lecteur, et, UNE SEMAINE APRES, à la femme invitée

CONDUITE A TENIR APRES LA DEUXIEME LECTURE :

Surveillance mammo : A Droite A Gauche
Contrôle dans mois
 Retour au dépistage (contrôle dans 24 mois)

Autres :
Prélèvement : Cytoponction Microbiopsie Macrobiopsie
Chirurgie :
Autre : Précisez :